Tumores Sólidos do Pâncreas

Raquel Madaleno

3 de Janeiro de 2018
Serviço de Imagem Médica
Dir.: Prof. Doutor Filipe Caseiro Alves

Tumores Sólidos do Pâncreas

- Adenocarcinoma (85-95%)
- Tumor neuroendocrino (1-5%)
- Tumor pseudopapilar sólido (1-2%)
- Pancreatoblastoma (0,2%)
- Linfoma (0,5%)
- Metástases (2-5%)
- Carcinoma Células Acinares (1%)
- Mesenquimatosos (Sarcoma, Pecoma, Histiocitoma, ...)
- Pseudo-Tumores (Pancreatite focal, Baço acessório, ...)

Tumores Sólidos do Pâncreas

- Adenocarcinoma (85-95%)
- Tumor neuroendocrino (1-5%)
- Tumor pseudopapilar sólido (1-2%)
- Pancreatoblastoma (0,2%)
- Linfoma (0,5%)
- Metástases (2-5%)
- Carcinoma Células Acinares (1%)
- Mesenquimatosos (Sarcoma, Pecoma, Histiocitoma, ...)
- Pseudo-Tumores (Pancreatite focal, Baço acessório, ...)

Tumor Pseudopapilar Sólido

CARACTERÍSTICAS GERAIS

- Tumor epitelial papilar e sólido-quístico
- Neoplasia epitelial papilar e sólida (SPEN)
- Neoplasia pseudodapilar sólida (SPN)
- Tumor papilar quístico
- Tumor sólido e quístico
- Tumor de Franz
- …
- **Tumor pseudopapilar sólido** (SPT) *(WHO 1996)*

Tumor Pseudopapilar Sólido

CARACTERÍSTICAS GERAIS

- **1-2%** lesões sólidas do pâncreas *(Buetow 1996)*
  - 8-16,6% das lesões pancreáticas da infância
- **Mulheres jovens** (25 A) *(Buetow 1996)* – ***FILHA!!***
- ++ Africanas e asiáticas
- Baixo potencial maligno / Excelente prognóstico após ressecção

- **Metástases** em 7-9% (*fígado, omento e peritoneu*) *(Sclafani 1991)*

Tumor Pseudopapilar Sólido

CARACTERÍSTICAS IMAGIOLÓGICAS



- +++ **Cauda** do pâncreas
- Grandes dimensões, bem delimitado
- ***Pseudocapsula*** (hipodensa e hipointensa)
- **Afasta** as estruturas adjacentes *sem as invadir*

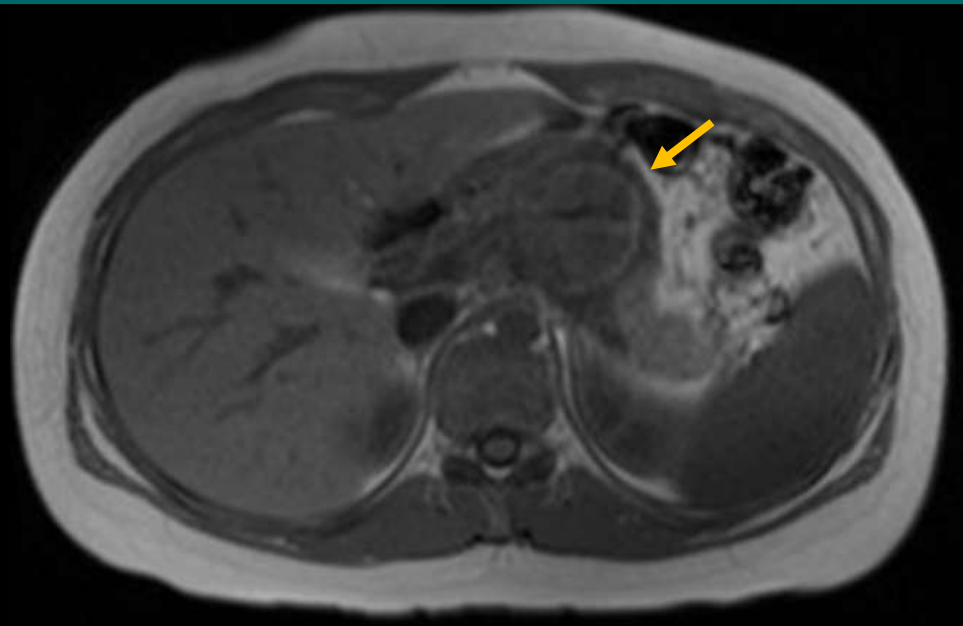

Tumor Pseudopapilar Sólido

CARACTERÍSTICAS IMAGIOLÓGICAS



- +++ **Cauda** do pâncreas
- Grandes dimensões, bem delimitado
- ***Pseudocapsula*** (hipodensa e hipointensa)
- **Afasta** as estruturas adjacentes *sem as invadir*
- Obstrução da VBP e do Wirsung – *rara*

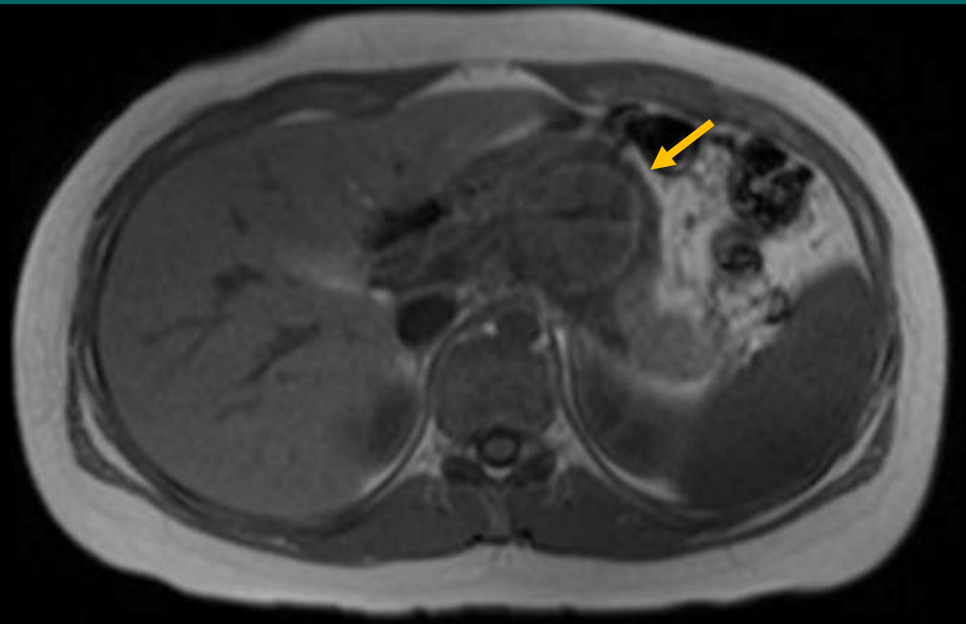

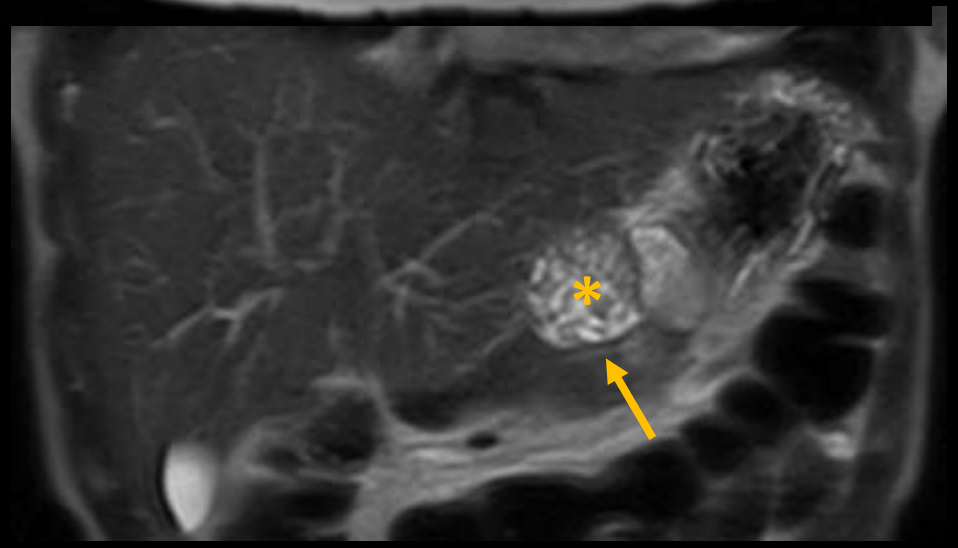

Tumor Pseudopapilar Sólido

CARACTERÍSTICAS IMAGIOLÓGICAS



- +++ **Cauda** do pâncreas
- Grandes dimensões, bem delimitado
- ***Pseudocapsula*** (hipodensa e hipointensa)
- **Afasta** as estruturas adjacentes *sem as invadir*
- Obstrução da VBP e do Wirsung – *rara*
- **Calcificações** periféricas em **30%** *(Buetow 1996)*

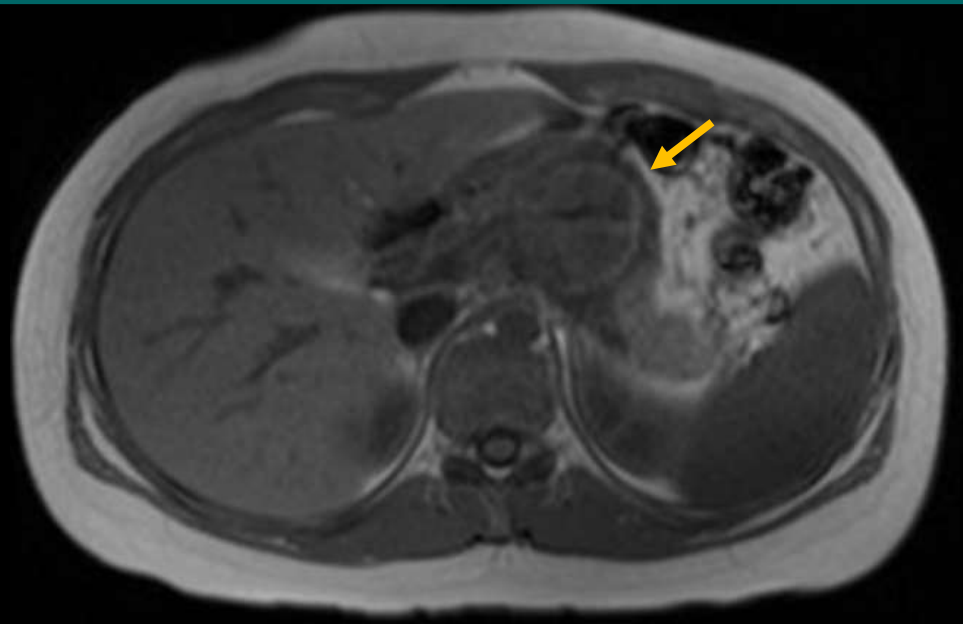

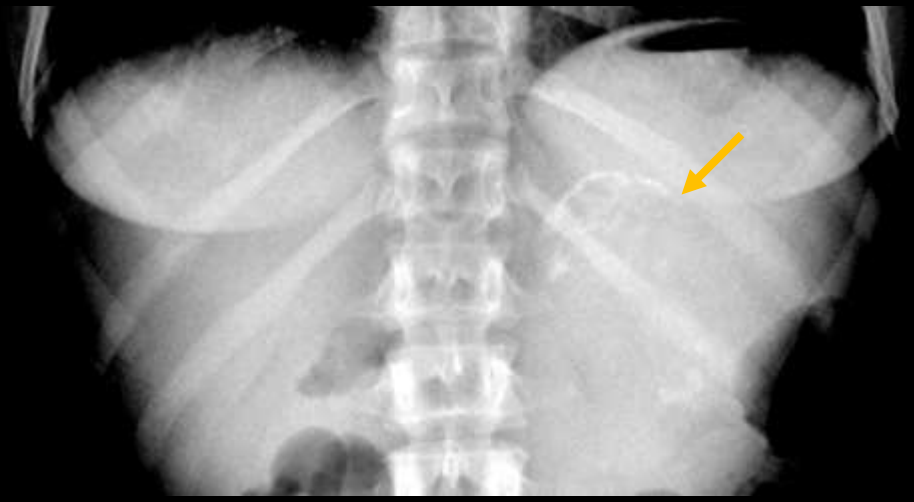

Tumor Pseudopapilar Sólido

CARACTERÍSTICAS IMAGIOLÓGICAS

- Heterogéneo, com áreas **sólidas** e **quísticas**
- **Hemorragia** - *Característico! - Escassez vascular* *(Buetow 1996)*
  - Subaguda – Hiper T1, variável T2
  - Crónica – Hipo T1 e T2
  - Níveis líquido-líquido/líquido-sedimento (18%)
    - Efeito do hematócrito

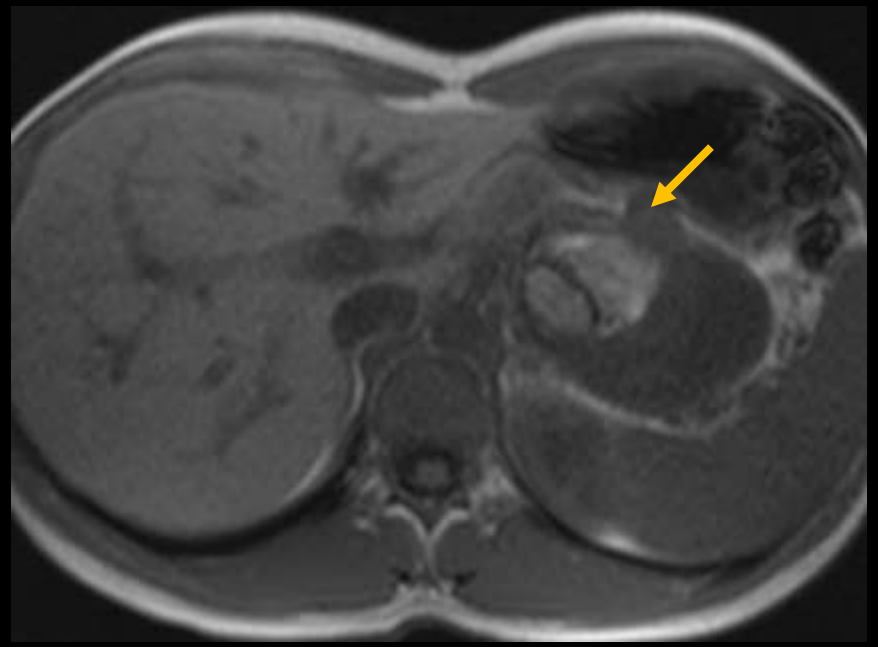

Tumor Pseudopapilar Sólido

CARACTERÍSTICAS IMAGIOLÓGICAS

Após Contraste

- Realce ***periférico*** heterogéneo (fase arterial)
- Realce ***progressivo não uniforme*** (fases seguintes)

(Cantisani 2003)

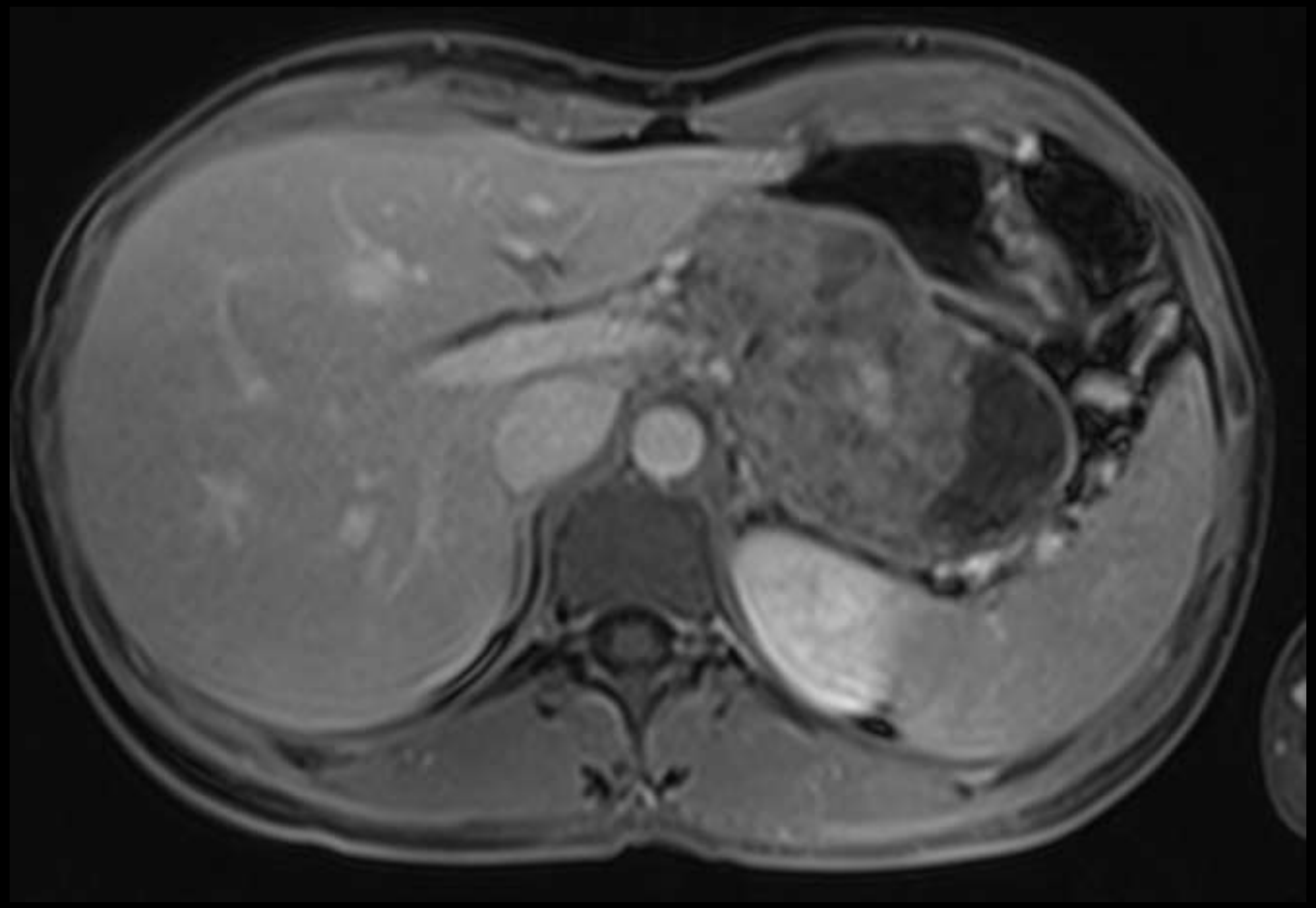

Tumor Pseudopapilar Sólido

CARACTERÍSTICAS IMAGIOLÓGICAS

Após Contraste

- Realce ***periférico*** heterogéneo (fase arterial)
- Realce ***progressivo não uniforme*** (fases seguintes)
- Realce **menor** que o restante pâncreas

(Cantisani 2003)

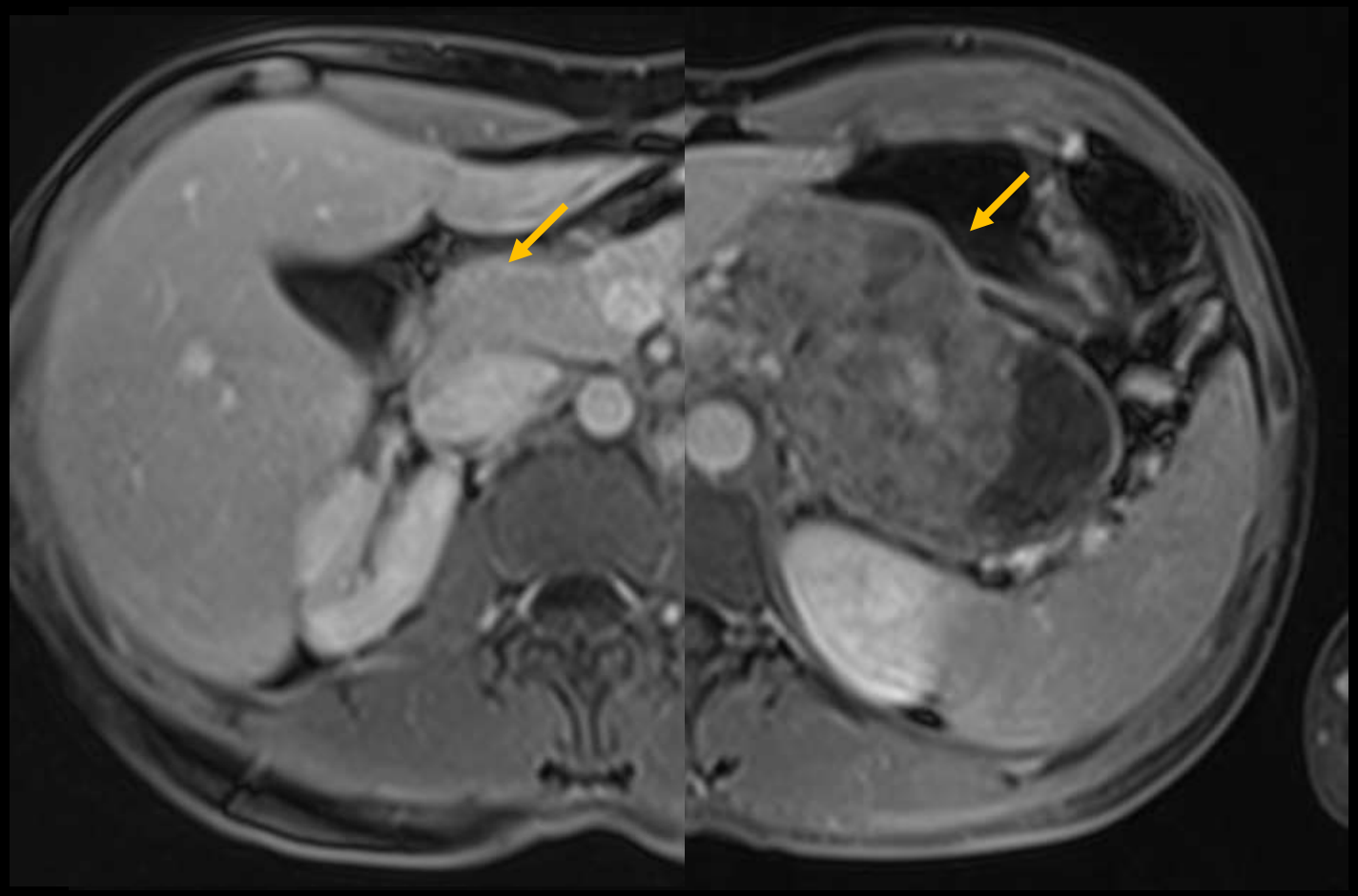

Tumor Pseudopapilar Sólido

CARACTERÍSTICAS IMAGIOLÓGICAS

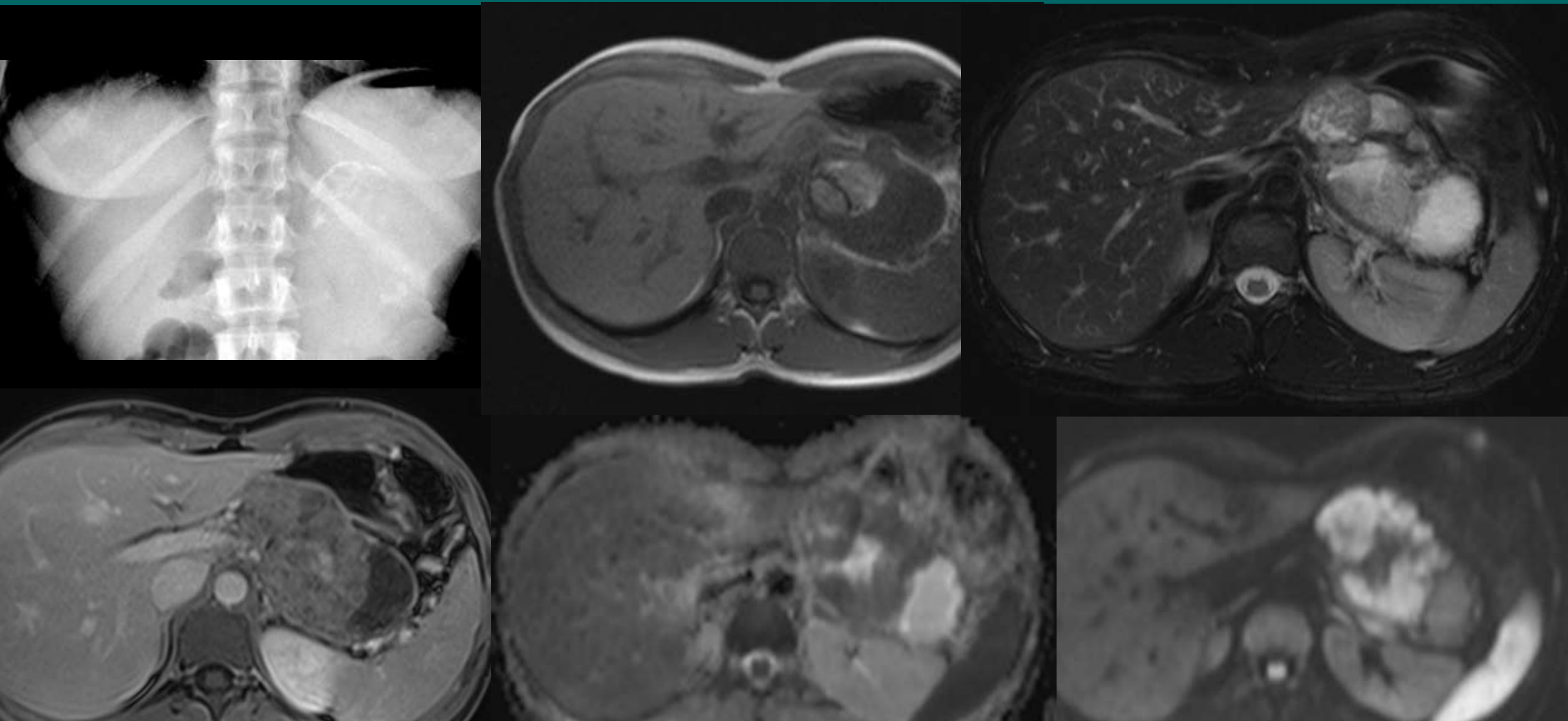

Pancreatoblastoma

CARACTERÍSTICAS GERAIS

- **0,2%** dos tumores pancreáticos *(Cubilla 1984)*
- **Crianças** do sexo **masculino** (5 A)
- Adulto – *raro e + agressivo*
- +++ Asiáticos (>50%)

- **Síndrome Beck-Wiedemann** (Pancreatoblastomas *quísticos*)
  - Macrossomia, onfalocelo e visceromegália
  - ↑Risco de neoplasia embrionárias

Pancreatoblastoma

CARACTERÍSTICAS GERAIS

- Secreção de **ACTH** – Síndrome de ***Cushing*** e ***SIADH***

- Metástases em 36% *(Klimstra 1995)*

  ++ fígado, gg, pulmão, osso, mediastino posterior, peritoneu e omento

- Tratamento **cirúrgico**
  - **Quimioterapia** – uso empírico; *sem evidência!*
- Prognóstico a longo prazo bom (na ausência de metástases)
- ***Contudo***, a **recidiva** é comum.

Pancreatoblastoma

CARACTERÍSTICAS IMAGIOLÓGICAS



- Grandes dimensões, bem delimitada
- 50% não se identifica a origem
- **Comprime** as estruturas adjacentes *sem as invadir*
- Sem obstrução biliar ou duodenal
  - *Consistência gelatinosa (Montemarano 2000)*
- Áreas **quísticas** (necrose) e **sólidas**
- **Calcificações** em rim ou em cluster
- **Após contraste** apresenta **discreto realce** das áreas sólidas e dos septos

Pancreatoblastoma

CARACTERÍSTICAS IMAGIOLÓGICAS

- Grandes dimensões, bem delimitada
- 50% não se identifica a origem
- **Comprime** as estruturas adjacentes *sem as invadir*
- Sem obstrução biliar ou duodenal

Lado direito:

Pâncreas ***ventral***, encapsuladas, sem calcificações, bom prognóstico

Lado esquerdo:

Pâncreas ***dorsal***, infiltrativas, calcificações, pior prognóstico

Pancreatoblastoma

CARACTERÍSTICAS IMAGIOLÓGICAS

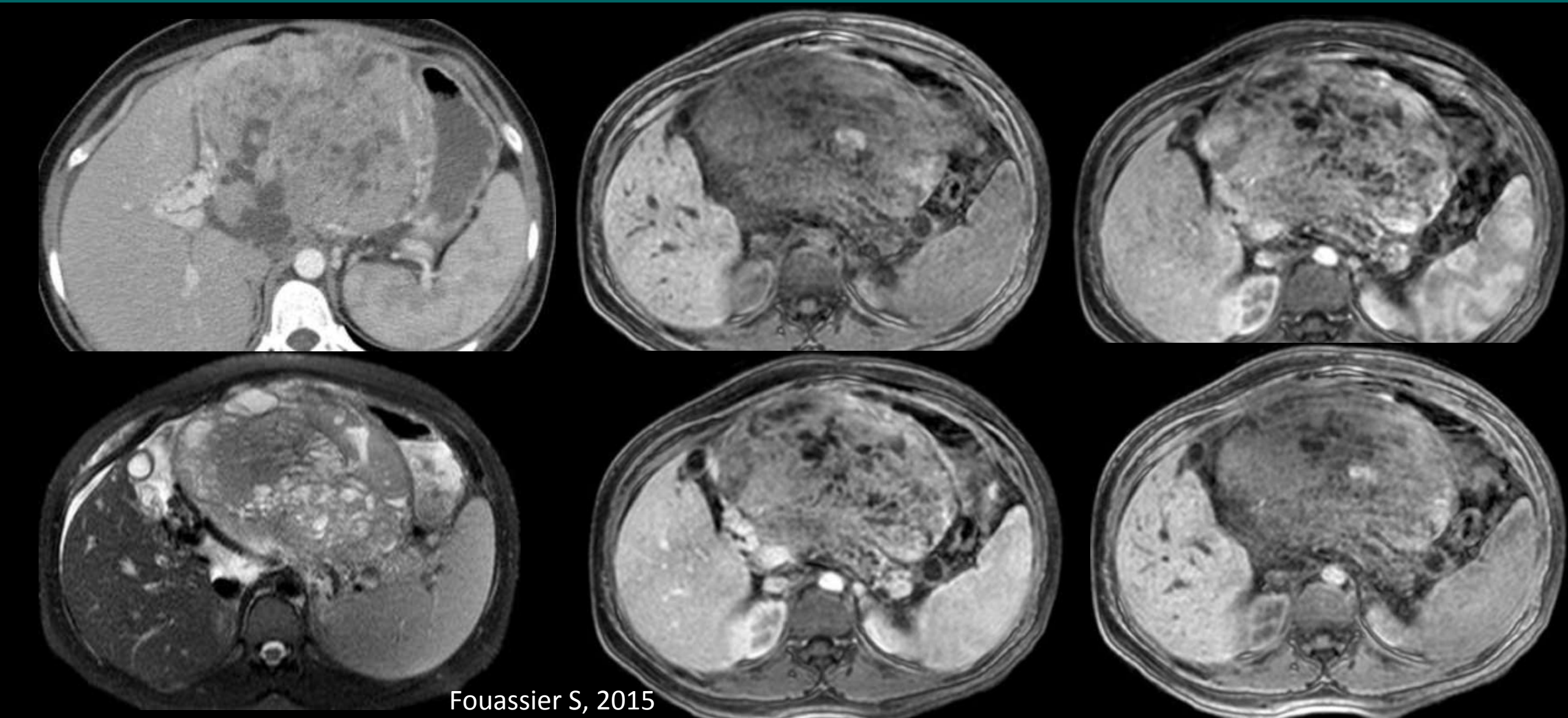

Fouassier S, 2015

Linfoma Pancreático

CARACTERÍSTICAS GERAIS



- Células B, Não-Hodgkin
- Doentes ***imunocomprometidos*** de meia idade (55 A)

- **Primário** vs **Secundário**
  - **0,5%** dos tumores pancreáticos
  - **2%** linfomas extranodias

  (Low 2011)

Linfoma Pancreático

CARACTERÍSTICAS GERAIS

- Células B, Não-Hodgkin
- Doentes ***imunocomprometidos*** de meia idade (55 A)

- Primário vs **Secundário** (+ comum)
  - Extensão directa das adenopatias peripancreáticas
  - 30% nos LNH disseminados *(Low 2011)*

- Tratamento: **Quimioterapia**; *stent (icterícia)*
- Bom prognóstico

Linfoma Pancreático

CARACTERÍSTICAS IMAGIOLÓGICAS

- Crescimento infiltrativo
- Não respeita barreiras anatómicas
- ***Sem*** significativa dilatação da VBP e do Wirsung
- Invasão vascular (*discreta*)
- ***Sem*** calcificações ou necrose – *critérios de exclusão!!*
- Adenopatias infrarrenais

Linfoma Pancreático

CARACTERÍSTICAS IMAGIOLÓGICAS

FOCAL

- +++ Cabeça
- **TC:** Hipodensa uniforme
- **RM:** Hipo T1; intermédio T2
- Realce discreto

Linfoma Pancreático

CARACTERÍSTICAS IMAGIOLÓGICAS

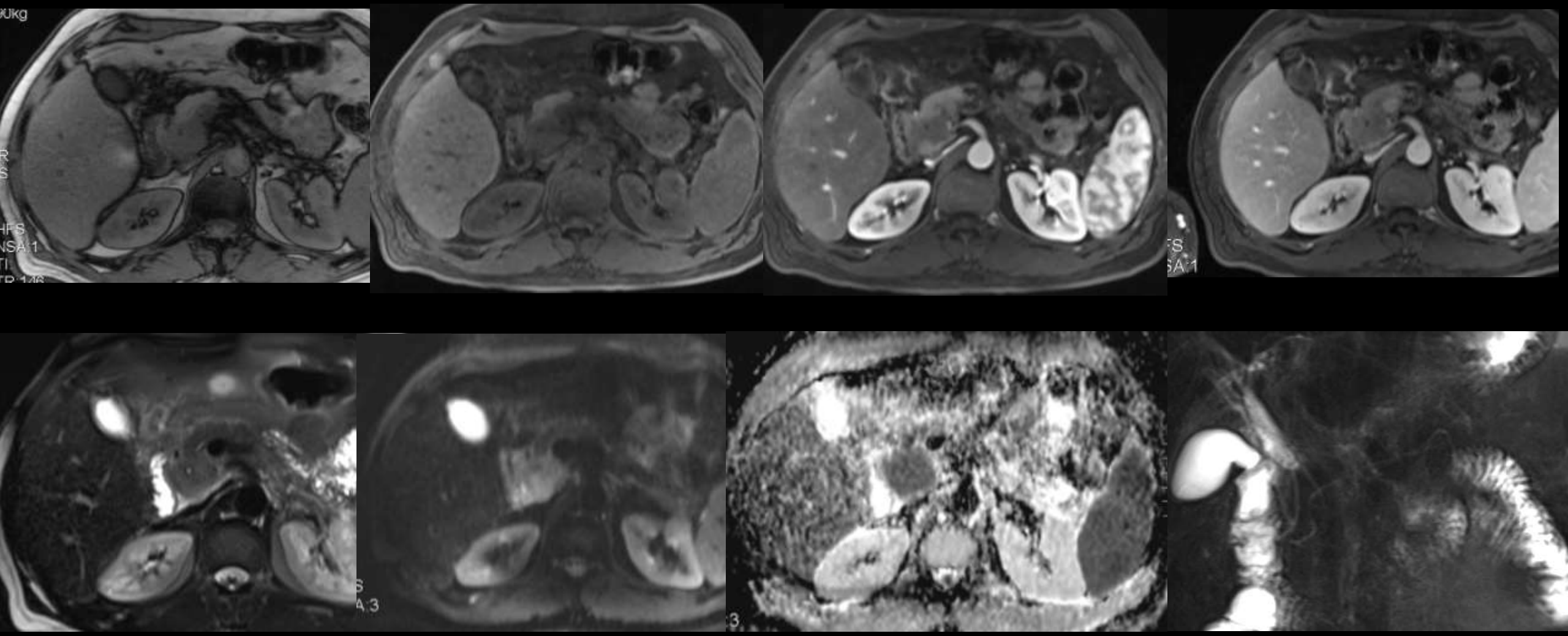

Cortesia do Prof Ahmed Ba-Ssalamah

Linfoma Pancreático

CARACTERÍSTICAS IMAGIOLÓGICAS

DIFUSA

- Edema mal definido do pâncreas
- Infiltração da gordura peripancreática
- **RM:** Hipo T1 e T2
- **Realce homogéneo** com *pequenos focos sem realce*

Linfoma Pancreático

CARACTERÍSTICAS IMAGIOLÓGICAS

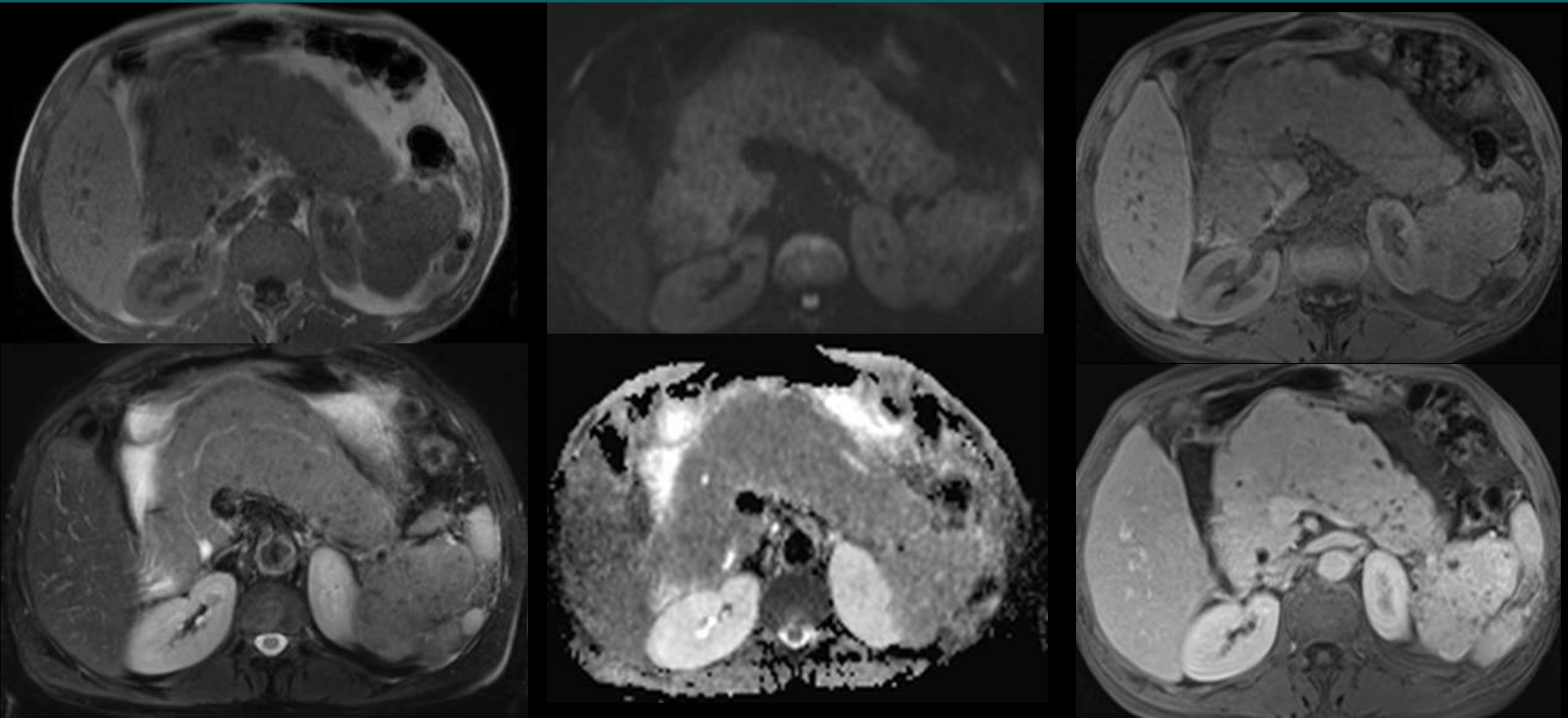

Metástases Pancreáticas

CARACTERÍSTICAS GERAIS

- **2-5%** dos tumores pancreáticos *(Tsitouridis 2010)*
- *C. células renais, pulmão, mama, colorrectal, melanoma, próstata*

- **Solitário** (50-70%)
- **Multifocal** (5-10%)
- **Difuso** (15-44%)

- Tratamento cirúrgico quando *solitária* e sem outras mx
- Melhor prognóstico que para o adenocarcinoma

Metástases Pancreáticas

CARACTERÍSTICAS IMAGIOLÓGICAS



- Bem delimitadas (solitária)
- Sólidas ++ ou quísticas
- Dilatação do Wirsung - *raro*
- **TC:** Hipo / isodensas
- **RM:** Hipo T1; Hiper T2

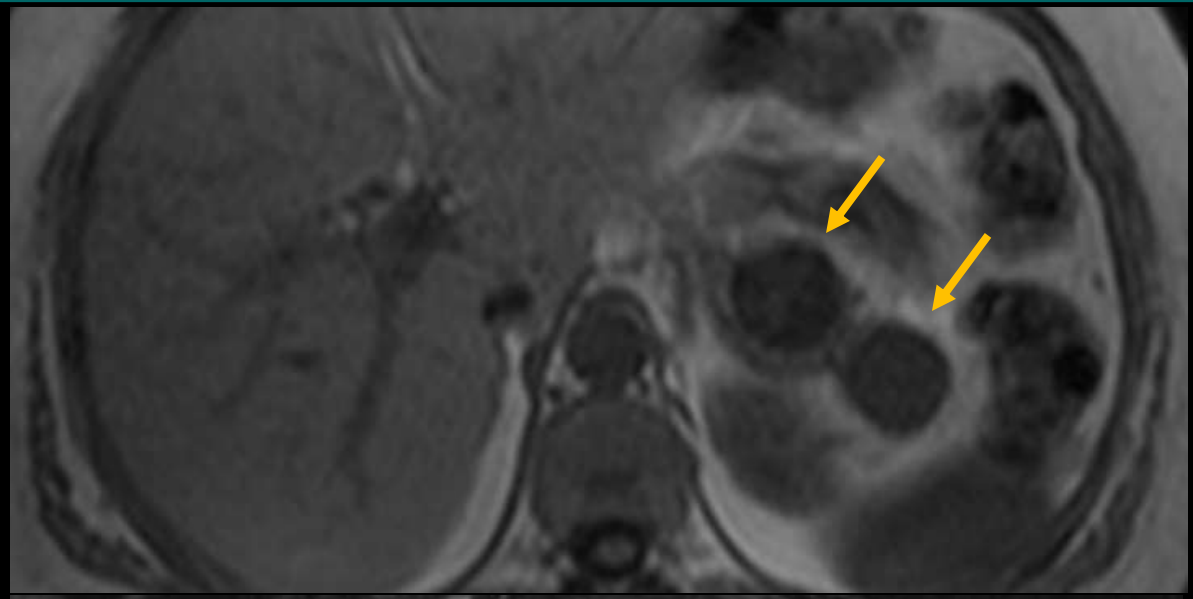

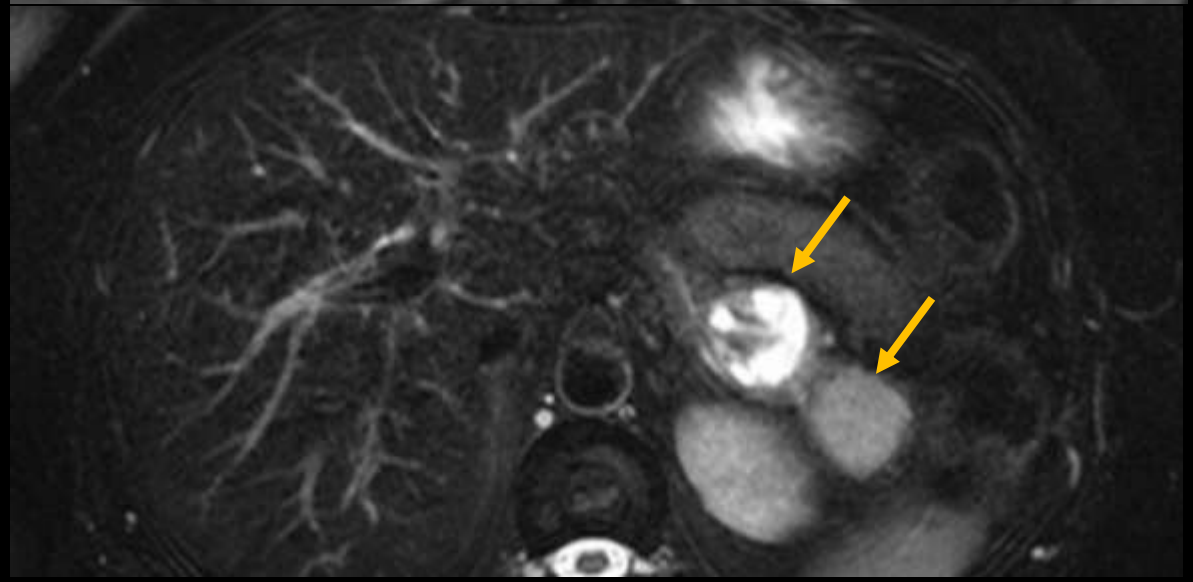

Metástases Pancreáticas

CARACTERÍSTICAS IMAGIOLÓGICAS

Após contraste

- Realce ***semelhante*** ao <u>tumor primário</u>
  - Realce periférico (>1,5 cm), *wash-out* na fase portal e tardia
  - Realce homogéneo (<1,5 cm)

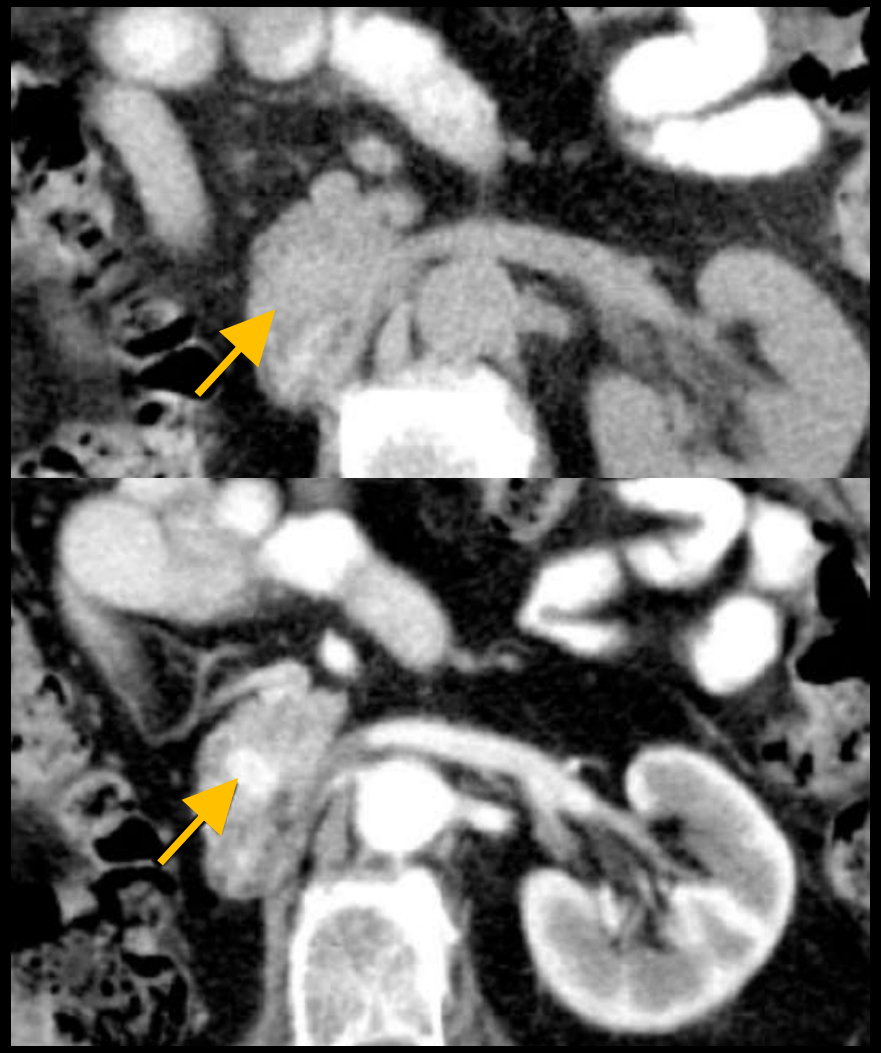

Fouassier S, 2015

Metástases Pancreáticas

C. CÉLULAS RENAIS

Fouassier S, 2015

Metástases Pancreáticas

SARCOMA SINOVIAL

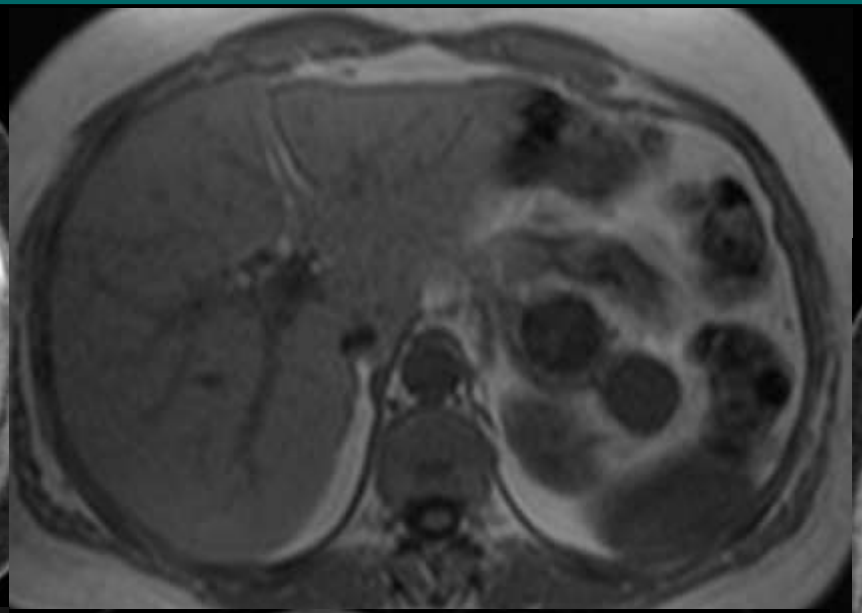

2008

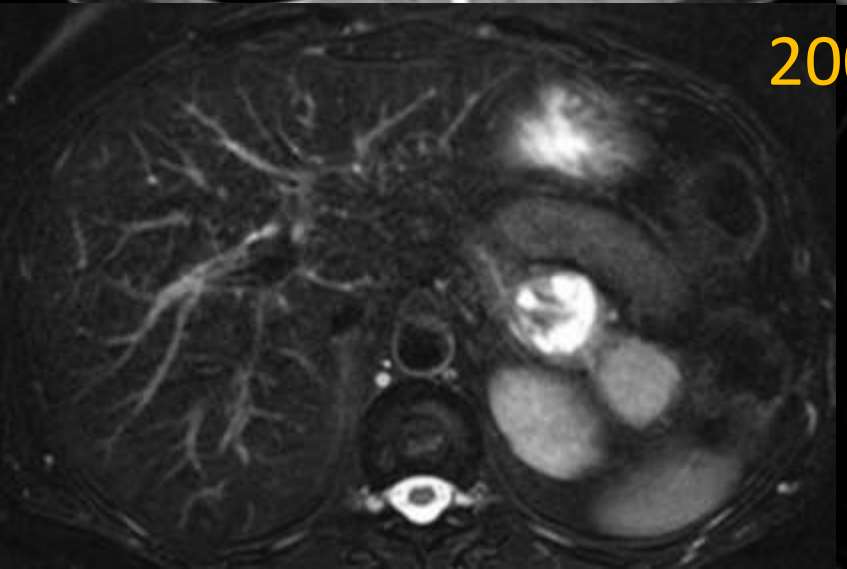

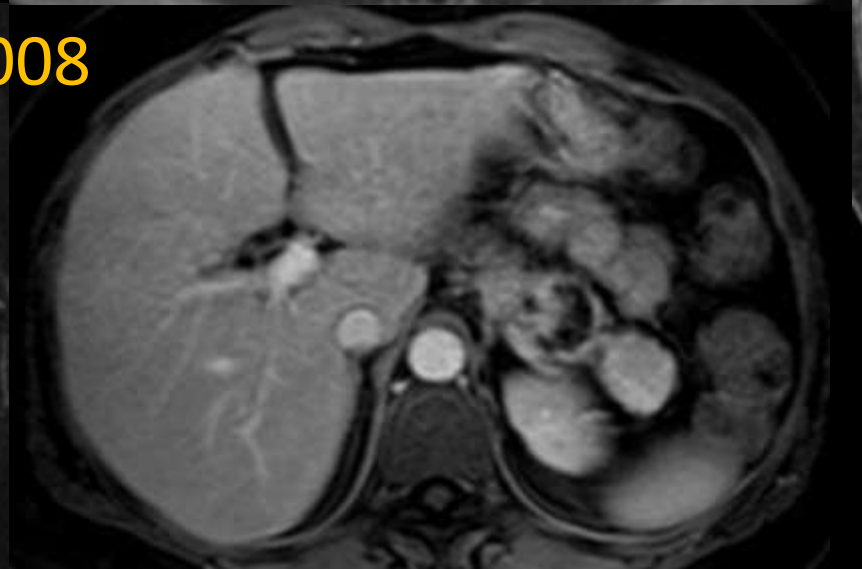

2009

Metástases Pancreáticas

CONDROSSARCOMA

2014

2015

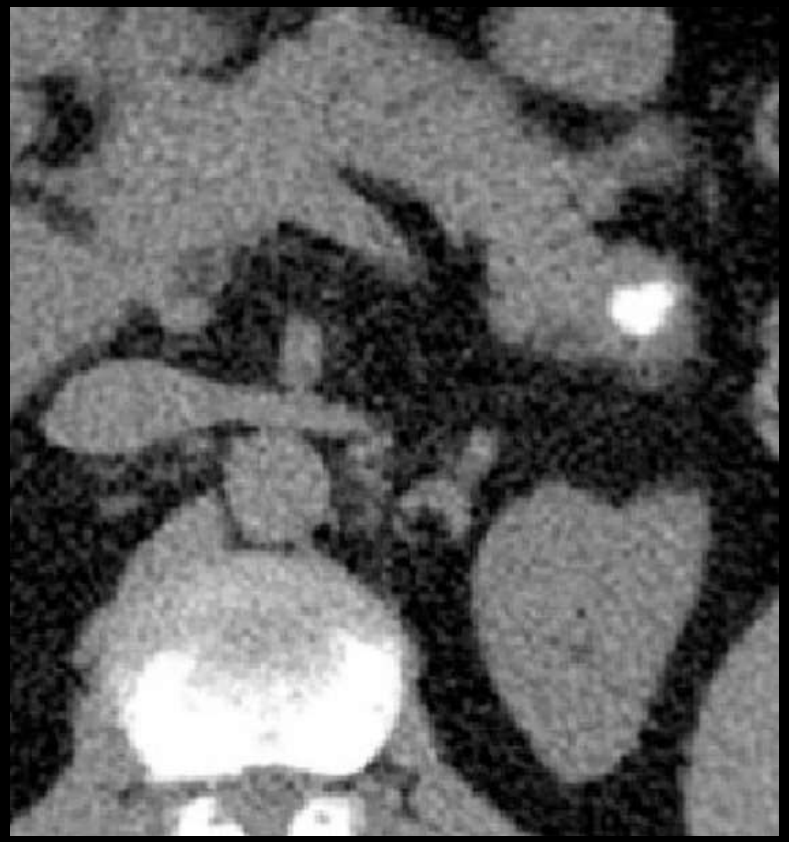

2016

Carcinoma de Células Acinares

CARACTERÍSTICAS GERAIS

- **1%** dos tumores pancreáticos *(Holen 2002)*
- Homens de meia idade (60 A)

- **Síndrome de hipersecreção de lipase** – 10% *(Holen 2002)*
  - Citoesteatonecrose
  - Enfartes ósseos
  - Poliartrite

- Metástases: *Fígado*

Carcinoma de Células Acinares

CARACTERÍSTICAS IMAGIOLÓGICAS



- + Cabeça
- Bem delimitados, exofíticos
- **Quísticos** (> dimensões) ***vs*** **Sólidos** (< dimensões)
- Calcificações e áreas de hemorragia
- ***Sem*** significativa dilatação da VBP e Wirsung

Após Contraste

- Realce variável
- Homogéneo
- < que o restante parênquima

Carcinoma de Células Acinares

CARACTERÍSTICAS IMAGIOLÓGICAS

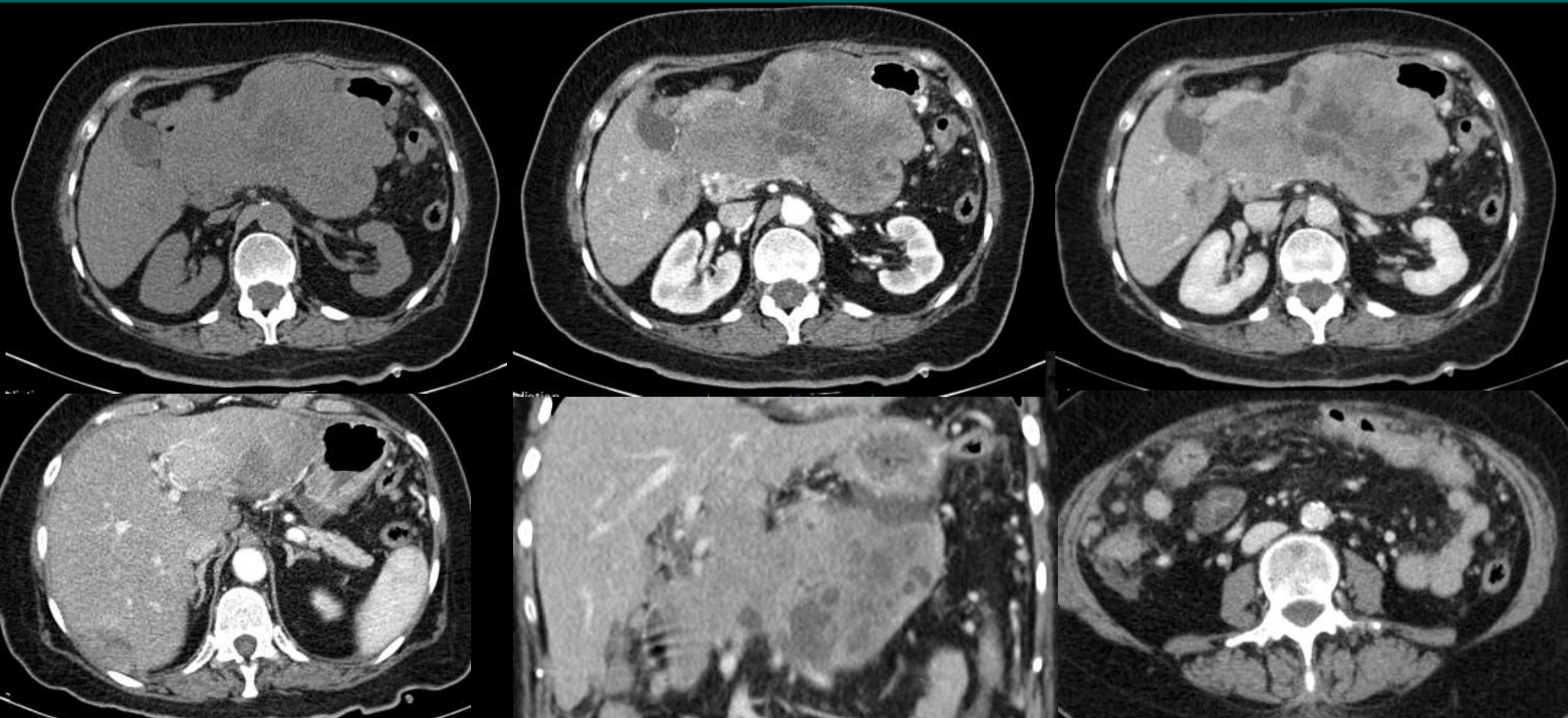

Pseudo-Tumores

PANCREATITE FOCAL

- **6-12%** das pancreatectomias *(Gulik 1997, Smith 1994)*
- *Pancreatite autoimune* (PAI) – 35% P. focais *(Chang 2009)*

Características imagiológicas

- +++ Cabeça
- Wirsung normal/↓
- Sinal do *ducto penetrante*
- **Calcificações** pancreáticas
- Sem/discreta atrofia do pâncreas
- Após contraste
  - Hipodensa com discreto realce nas fases tardias;
  - Halo periférico hipodenso com realce tardio.

Pseudo-Tumores

PANCREATITE FOCAL

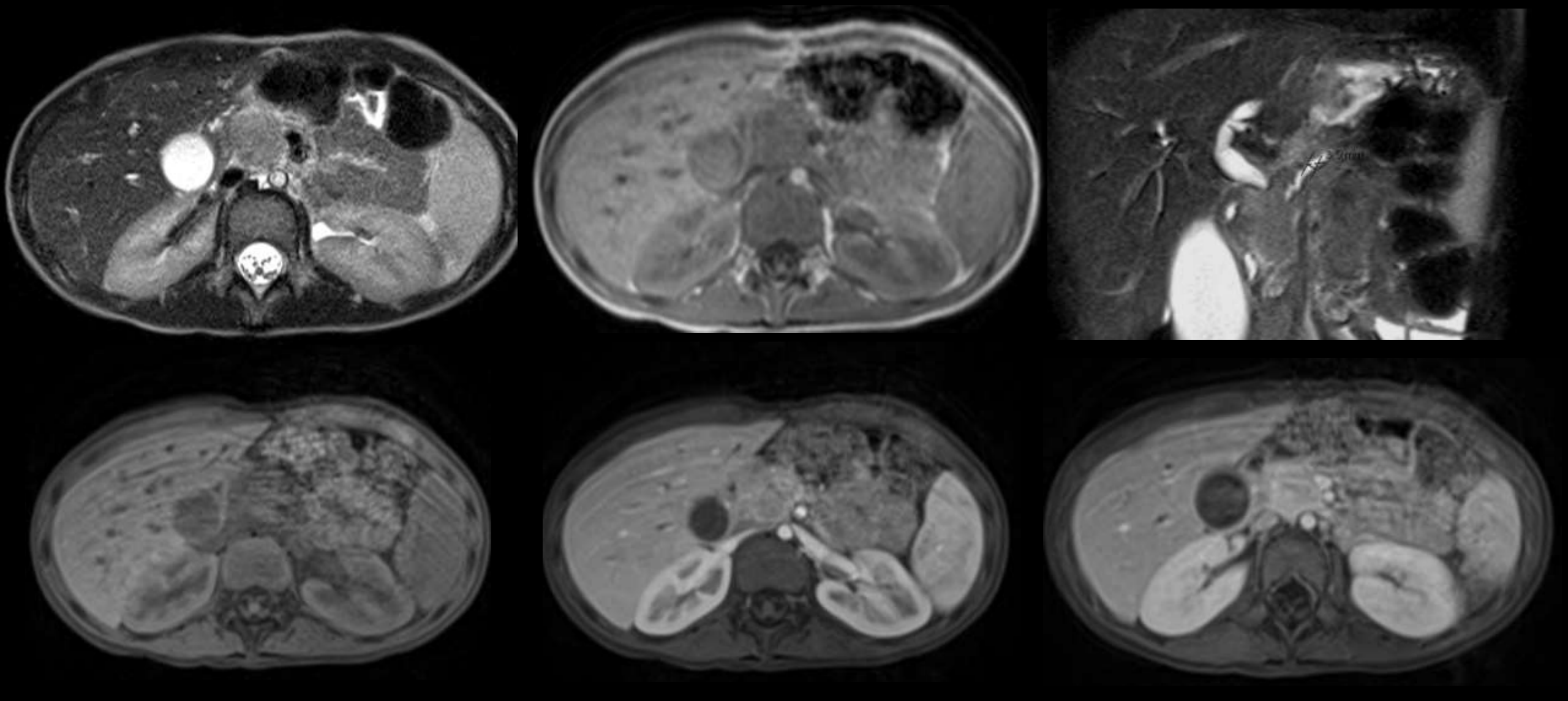

Pseudo-Tumores

BAÇO ACESSÓRIO

- Incidência de **16%** *(Mortelé 2004)*
  - Intrapancreáticos - 0,2% *(Mortelé 2004)*

Características imagiológicas

- ++ Cauda
- Arredondado, bem delimitado
- < 2cm
- Atenuação, sinal e realce ***semelhante ao baço***

(Holen 2002)

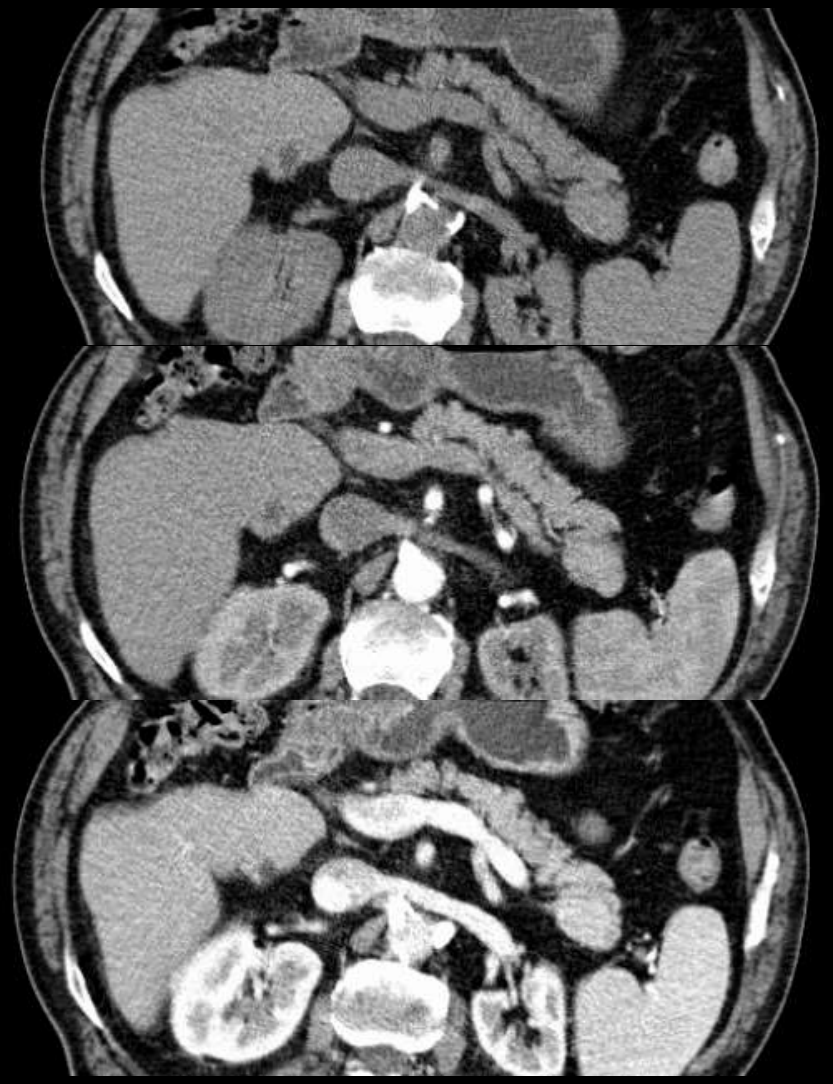

Pseudo-Tumores

BAÇO ACESSÓRIO

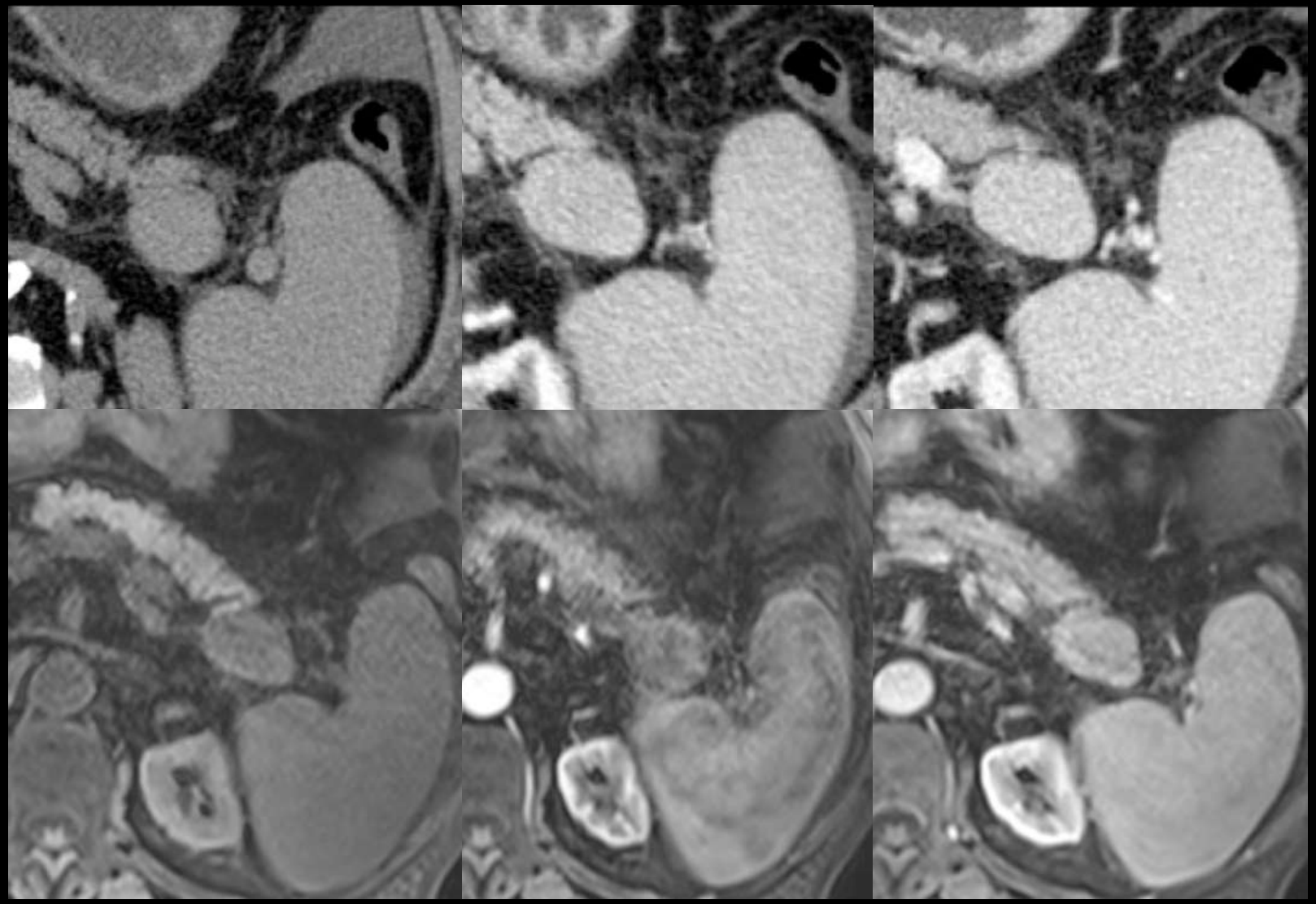

Tumores Sólidos do Pâncreas

SUMÁRIO

Mais frequente: Adenocarcinoma

Tumores Sólidos do Pâncreas

SUMÁRIO

Mais frequente: Adenocarcinoma

Idade:

- <10 A – Pancreatoblastoma;
- 20-30 A – SPT;
- 50-60 A – Linfoma, Metástases, NET;
- > 60 A – Adenocarcinoma, PAI.

Tumores Sólidos do Pâncreas

SUMÁRIO

Mais frequente: Adenocarcinoma

Idade:

- <10 A – Pancreatoblastoma;
- 20-30 A – SPT;
- 50-60 A – Linfoma, Metástases, NET;
- > 60 A – Adenocarcinoma, PAI.

Localização:

- Cabeça
  - Adenocarcinoma,
  - Linfoma,
  - C. células acinares,
  - PAI
- Cauda
  - SPT,
  - Baço acessório

Tumores Sólidos do Pâncreas

SUMÁRIO

- **Hipervascular:**
  - NET,
  - Mx células renais,
  - Baço acessório

Tumores Sólidos do Pâncreas

SUMÁRIO

- **Hipervascular:**
  - NET,
  - Mx células renais,
  - Baço acessório

Múltiplos:

- NET,
- Metástases

Tumores Sólidos do Pâncreas

SUMÁRIO

- **Hipervascular:**
  - NET,
  - Mx células renais,
  - Baço acessório

Múltiplos:

- NET,
- Metástases

Bem delimitada:

- SPT,
- Metástase,
- C. células acinares,
- Pancreatoblastoma,
- NET

Tumores Sólidos do Pâncreas

SUMÁRIO

- **Hipervascular:**
  - NET,
  - Mx células renais,
  - Baço acessório

Múltiplos:

- NET,
- Metástases

Bem delimitada:

- SPT,
- Metástase,
- C. células acinares,
- Pancreatoblastoma,
- NET

Calcificações: *Exclui linfoma*

Referências

- Low G; Panu A, Milllo N, el al. Multimodality Imaging of Neoplastic and Nonneoplastic Solid Lesions of the Pancreas. RadioGraphics 2011; 31: 993-1015.
- Cantisani V, Motele K, Levy A, et al. MR Imaging Features of Solid Pseudopapillary Tumor of the Pancreas in Adult and Pediatric Patients. AJR 2003; 181: 395-401.
- Buetow P, Buck J, Pantongrag-Brown L, et al. solid and Papillary Epithelial Neoplasm of the Pancreas: Imaging-Pathologic Correlation in 56. Radiology 1996; 199:707-711.
- Santa L, Retortillo J, Miguel A, et al. Radiology of pancreatic neoplasms: An update. WJGO 2014; 6(9): 330-343.
- Chung E, Travis M and Conran R. Pancreatic Tumors in Children: Radiologic-Pathologic Correlation. RadioGraphics 2006; 26: 1211-1238
- Klimstra D, Wenig B, Adair C et al. Pancreatoblastoma. A clinicopathologic study and review of the literature. Am J Surg Pathol. 1995; 19(12):1371-89
- Montemarano H, Lonergan G, Bulas D, et al. Pancreatoblastoma: Imaging Findings in 10 Patients and Review of the Literature. Radiology 2000; 214: 476-482.
- Merkle E, Bender G and Brambs H. Imaging Findings in Pancreatic Lymphoma
  Differential Aspects. ARJ 200; 174: 671-675
- Triantopoulou C, Kolliakou E, Karoumpalis I et al. Metastatic disease to the pancreas: na iamging challenge. Insg Imag 2012; 3(2): 165-172.
- Tatli S, Mortele k, Levy A, et al. CT and MRI Features of Pure Acinar Cell Carcinoma of the Pancreas in Adults. AJR 2005; 184: 511-519
- Gulik T, Reeders J, Bosma A, et al. Incidence and clinical findings of benign, inflammatory disease in patients resected for presumed pancreatic head cancer. Gastrointest Endosc. 1997;46:417–423
- Smith C, Behrns K, van Heerden J, et al. Radical pancreatoduodenectomy for misdiagnosed pancreatic mass. Br J Surg. 1994;81:585–589
- Chang W, Kim B, Lee J, et al. The clinical and radiological characteristics of focal mass-forming autoimmune pancreatitis: comparison with chronic pancreatitis and pancreatic cancer. Pancreas 2009;38(4):401–408
- Mortelé K, Mortelé B, Silverman S. CT features of the accessory spleen. AJR Am J Roentgenol 2004;183(6):1653–1657

Tumores Sólidos do Pâncreas

- **Suspeita diagnóstica** *vs* **incidentaloma**

- *Clínica inespecífica*:
  - Dor
  - Massa palpável
  - Sintomas compressivos (vómitos, obstipação, icterícia)
  - Emagrecimento
  - Assintomático

Tumores Sólidos do Pâncreas

- Abordagem diagnóstica:
- Ecografia
- TC
- RM
- PET/TC

Tumor Pseudopapilar Sólido

CARACTERÍSTICAS IMAGIOLÓGICAS

- Principal DD: NET quístico
  - NET: idade >30 anos; hipossinal; mais hipervascular ; hiperrealce difuso ou periféric

Tumor Pseudopapilar Sólido

CARACTERÍSTICAS IMAGIOLÓGICAS



TC

- Bem delimitado
- Pseudocapsula *hipodensa*
- Heterogéneo, com áreas **sólidas** e **quísticas**
- **Calcificações** periféricas em **30%**
  (Buetow 1996)

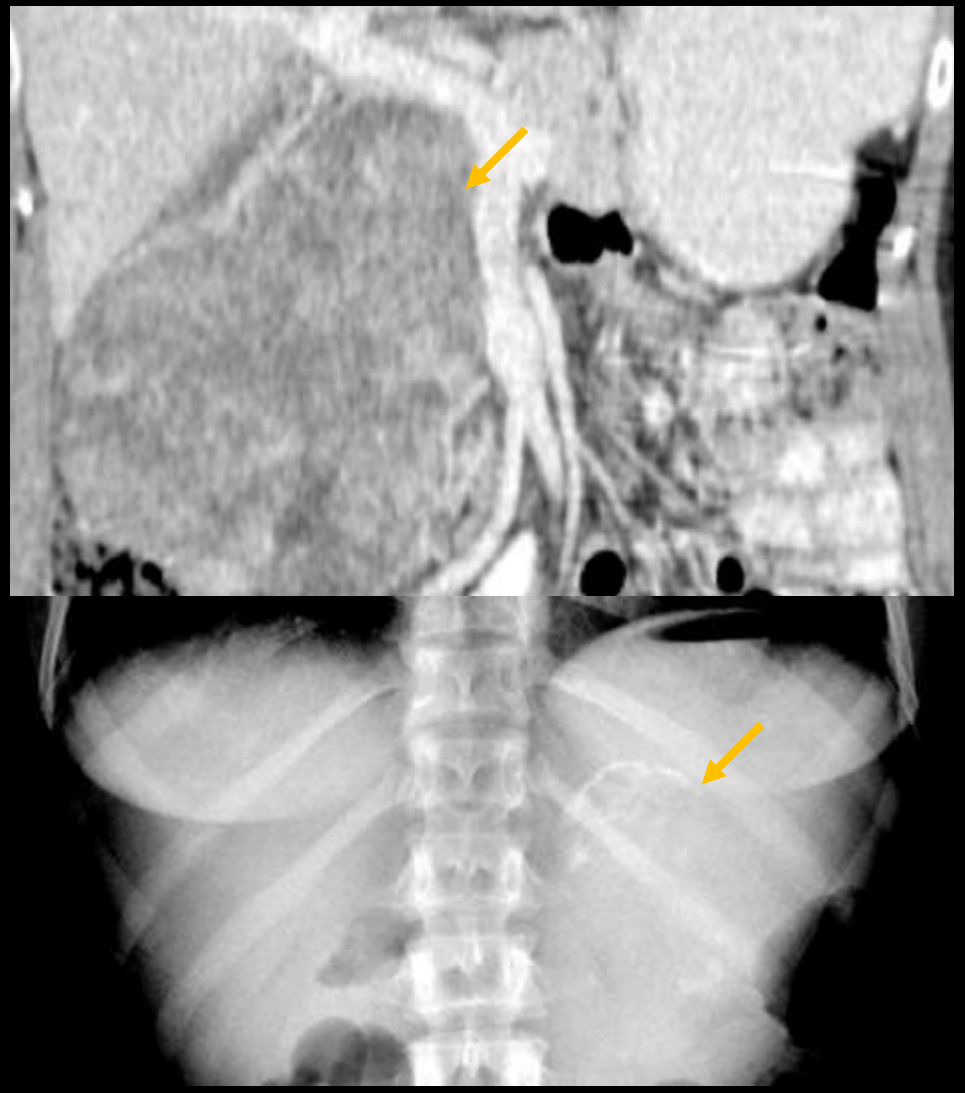

Tumor Pseudopapilar Sólido

CARACTERÍSTICAS IMAGIOLÓGICAS



RM

- Sinal ***heterogéneo*** em T1 e T2
- Halo descontínuo hipointenso em T2
- **Hemorragia** e áreas quísticas
  - *Característico! - Escassez vascular*

  - Subaguda – Hiper T1, variável T2
  - Crónica – Hipo T1 e T2
  - Níveis líquido-líquido/líquido-sedimento (18%)
    - Efeito do hematócrito!

(Buetow 1996)

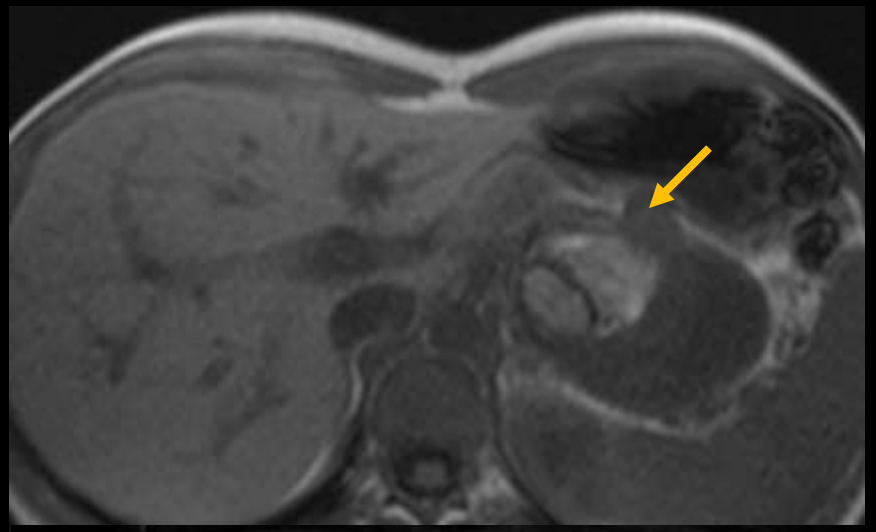

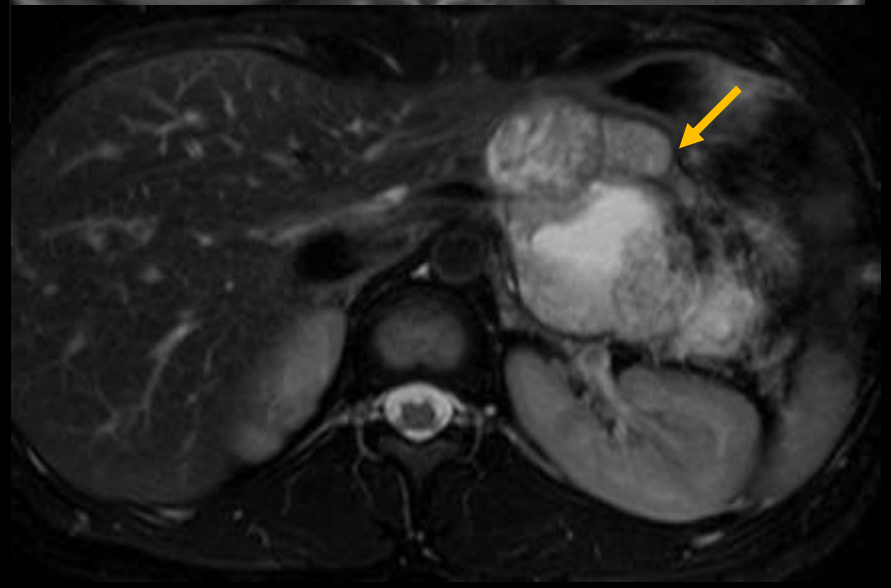

Metástases Pancreáticas

CARACTERÍSTICAS IMAGIOLÓGICAS

- Células renais – DD com NET
- Pulmão – DD com adenoC
- Mama – DD com adenoC
- Colorrectal – DD com adenoC
- Melanoma

PECOMA

- PEC-oma: tumores de células epiteliais perivasculares
- Tecidos moles, osso, abdómen, pélvis e retroperitoneu
- Pâncreas (extremamente raro)
- Sexo feminino
- Meia idade (50 A)